

## KORELACIJA EKSPRESIJE HER2 SA PATOLOŠKIM STADIJUMOM KOLOREKTALNIH KARCINOMA

Dušica Petrović<sup>1</sup>, Vesna Stanković<sup>1,2</sup>, Miloš Milosavljević<sup>1</sup>, Danijela Milošević<sup>1</sup>, Stevan Matic<sup>1</sup>

<sup>1</sup>Centar za patološko-anatomsku dijagnostiku, Klinički centar Kragujevac

<sup>2</sup>Medicinski fakultet u Kragujevcu

## CORRELATION OF HER2 EXPRESSION LEVELS WITH THE PATHOLOGICAL STAGE OF COLORECTAL CARCINOMAS

Dusica Petrovic<sup>1</sup>, Vesna Stankovic<sup>1,2</sup>, Milos Milosavljevic<sup>1</sup>, Danijela Milosevic<sup>1</sup>, Stevan Matic<sup>1</sup>

<sup>1</sup>Department of Pathology, Clinical Centre Kragujevac, Kragujevac

<sup>2</sup>Institute of Pathology, Faculty of Medicine in Kragujevac, Kragujevac

### SAŽETAK

Karcinom debelog creva jedan je od najčešćih malignih tumora i drugi po redu uzročnik smrti od karcinoma u razvijenim zemljama.

Cilj istraživanja je ispitivanje ekspresije HER2 kod kolorektalnog karcinoma, kao i komparacija nivoa ekspresije HER2 sa patološkim stadijumom tumora, regionalnih limfnih čvorova i udaljenih metastaza (pTNM), zatim detekcija i identifikacija nivoa ekspresiranosti protoonkogenog HER2 kao značajnog prognostičkog faktora daljeg toka, ishoda bolesti i podatka za izbor adekvatne terapije.

Istraživanje je urađeno kao prospektivna, kliničko-eksperimentalna studija. Korišćen je postoperativni materijal dobijen resekcijom kolorektalnog karcinoma od 63 pacijenata oba pola.

Pozitivan HER2 status je bio u 9.5% tumora. Dobijeni rezultati su pokazali da je 41 tumor u T3 stadijumu bio HER2 pozitivan, i po 7 iz T2 i T3 stadijuma. Pet tumora T3 stadijuma bilo je HER2 pozitivno, a 1 iz T2 stadijuma. Svih 29 tumora koji su imali znake metastaza u regionalnim limfnim čvorovima bili su HER2 negativni. Bez metastaza u limfnim čvorovima je bilo 28 tumora HER2 negativno, a kod 6 tumora sa negativnim limfnim čvorovima bio je pozitivan HER2.

Ekspresija HER2 je izostala u 90,5% tumora i ne korelira sa patološkim stadijumom tumora. Nivo ekspresije HER2 nema dijagnostički, prediktivni i prognostički potencijal, dok je neosporna njeno važnost u razumevanju onkogeneze.

**Ključne reči:** kolorektalne neoplazme; karcinom; receptor erbB-2; ekspresija gena; stadijum neoplazme.

### UVOD

Karcinom debelog creva jedan je od najčešćih malignih tumora i drugi po redu uzročnik smrti od karcinoma u razvijenim zemljama (1).

Procesi deobe, diferencijacije i smrti ćelije su strogo kontrolisani, a poremećaj u regulaciji bilo kog od njih uzrokuje nastanak klona ćelija koji se autohtono, nesvrshodno razmnožava i produkuje tumorsku masu. Nastanak tumora je kompleksan proces u koji su uključeni mnogo-

### ABSTRACT

Colon carcinoma is one of the most common malignant tumours and the second cause of cancer deaths in developed countries.

The aim of this research is to investigate the expression of HER2 in colorectal cancer and compare the expression levels of HER2 with the pathological stage of tumour, regional lymph nodes and distant metastasis (pTNM), also the aim of this research is to detect and identify levels of expressed proto-oncogene HER2 as an important prognostic factor in the further course of illness, and information for the selection of appropriate therapy.

The research was a prospective, clinical and experimental study. Postoperative material used was obtained by resection of colorectal cancer from 63 patients of both sexes.

HER2 positive status was present in 9.5% of the tumours. The results showed that 41 tumours in stage T3 were HER2 negative, as well as 7 in stages T2 and T4. Five tumours in stage T3 were HER2 positive, and one in T2. All 29 tumours that had signs of metastases in regional lymph nodes were HER2 negative. Without lymph node metastases there were 28 HER2 negative tumours and 6 tumours with negative lymph nodes were HER2 positive.

HER2 expression was absent in 90.5% of tumours and does not correlate with the pathologic tumour stage. Expression levels of HER2 do not have diagnostic, predictive and prognostic potential, while their importance is undeniable in the understanding of oncogenesis.

**Key words:** colorectal neoplasms; carcinoma; receptor; erbB-2; gene expression; neoplasm staging.

brojni genetski i molekularni mehanizmi. Kancerogeneza je posledica akumulacije poremećaja u građi i funkciji gena koji regulišu mehanizme proliferacije ćelije, reparacije DNK molekula ili programirane smrti ćelija. Ti geni su: onkogeni, tumor supresor geni, geni koji su matrica za sintezu enzima reparatornog sistema, kao i geni koji kontrolišu apoptozu (2).

U genomu čoveka normalno postoje protoonkogeni čiji proteinski produkti učestvuju u prenošenju signala koji

kontroliraju proliferaciju ćelija. Mutirani protoonkogeni su onkogeni, a njihovi produkti onkoproteini (3), posredstvom receptora i solubilnih faktora koji se vezuju za njih, ćelija komunicira sa okolinom, a poremećaji u prenošenju signala od ćelijske membrane do jedra mogu prouzrokovati promenu mitotske aktivnosti ili sposobnosti diferencijacije (4). HER 2 (humani epidermalni faktor rasta receptor) iz familije EGFR je transmembranski, glikoproteinski receptor koga kodira gen sa hromozoma 17. U uslovima transformacije ćelije – izmenjene fiziološke strukture i funkcije u smislu kontrole ćelijskog ciklusa i smrti povećana ekspresiranost HER 2 svrstava u onkoproteine (5).

Ligand za HER2 i dalje nije identifikovan, ali se smatra da je to molekul koji pripada HRG (heregulin) familiji. Geni HER2 i HRG jesu geni koji su najviše splajsovani tj. sa najviše egsona i introna, što znači da imaju mnogo proteinskih formi (izoformi). Članovi EGFR i HRG familije su bivalentni i na taj način receptori familije HER međusobno homodimerizuju i heterodimerizuju vezujući se za različite izoforme liganda, stvarajući na taj način specifičnu mrežu transdukcije signala kroz ćeliju, jer svaka kombinacija receptor–ligand ima sopstveni put prenosa signala kroz ćeliju. To dalje modifikuje ekspresiju gena koja menja ćelijski fenotip i funkciju u smislu izmenjene prezentacije molekula na površini ćelije i sinteze specifičnih proteina (5–7). Rezultat hiperaktivnosti ovih puteva prenosa signala kroz ćeliju, dovodi do ekspresije i aktivacije proteina koji uzrokuju razvoj ćelijskog ciklusa i sprečavaju ćelijsku smrt (8, 9). Pogrešna ekspresija bilo kog enzima, ili proteina iz kaskade prenosa signala kroz ćeliju, dovoljna je da naruši ravnotežu kontrole razvoja ćelijskog ciklusa i apoptoze.

Cilj istraživanja jeste ispitivanje ekspresije HER2 na operativnom materijalu – resekcijskom segmentu bolesnika sa kolorektalnim karcinomom, zatim komparacija nivoa ekspresije HER2 sa patološkim stadijumom tumora (pTNM) određenim na osnovu makroskopskog i mikroskopskog pregleda resektata, regionalnih limfnih čvorova i udaljenih metastaza i detekcija i identifikacija nivoa ekspresiranosti protoonkogenog HER2 kao značajnog prognostičkog faktora daljeg toka, ishoda bolesti i podataka za izbor adekvatne, optimalne, ciljane, individualne antitumorske terapije.

## MATERIJAL I METODE

Istraživanje je urađeno kao prospektivna, kliničko-eksperimentalna studija. Korišćen je postoperativni materijal dobijen resekcijom kolorektalnog tumora od 63 pacijenata oba pola, sa Hirurške klinike Kliničkog centra „Kragujevac“ u Kragujevcu. Da bi se dobilo što više relevantnih patohistoloških podataka korišćene su rutinska Hematoksilin – Eozin (HE) metoda i imunohistohemijske metode. Imunohistohemijska ispitivanja obavljena su u Centru za patološko-anatomsku dijagnostiku KC „Kragujevac“ u Kragujevcu.

Rutinska HE metoda korišćena je za patohistološku verifikaciju tumora, kao i patohistološku analizu koja je uključivala pored standardnih i druge prognostičke i prediktivne parametre. Histopatološki izveštaj prikazao je podatke o patološkom stadijumu bolesti – pTNM, klasifikaciju baziranu na stepenu lokalne tumorske ekspanzije, prisustvu metastaza u regionalnim limfnim žlezdama i podatke o udaljenim metastazama. Ispitivanjem lokalne invazije primarnih tumora analiziranih u ovoj studiji, utvrđeno je da se svi uzorci mogu razvrstati u pet stadijuma. Klasifikacija je urađena prema standardnom protokolu: *In situ* – intraepitelni karcinom – tumor ograničen na nivou mukoze, odnosno nema invazije lamine muskularis mukoze; T1 stadijum – tumor ograničen na submukozu; T2 stadijum – tumor infiltriše mišićni omotač, ali ga ne probija; stadijum T3a-d – tumor infiltriše mišićni omotač, subserozu, neperito-nealizovano perikolično ili perirektalno tkivo od 5 mm do više od 5 mm u dubinu; T4 stadijum – tumorska masa direktno infiltriše druge organe i strukture i penetrira visceralni peritoneum.

Metastatski potencijal tumora određen je prisustvom metastaza u regionalnim limfnim čvorovima (pN). Gradiranje se vrši na pN1 (1–3 limfna čvora sa elementima metastaza) i pN2 (4 i više izmenjenih limfnih nodusa).

Udaljene metastaze (pM) su histološki potvrđeni metastatski depoziti u neregionalnim limfnim čvorovima, udaljenim organima, visceralnom peritoneumu i pozitivan citološki nalaz u ascitu.

Imunohistohemijske metode su korišćene za identifikaciju ekspresije HER2 antigena na resektatu kolorektalnog karcinoma. Procedura imunohistohemijskog bojenja podrazumevala je postupke demaskiranja antigena, blokiranja endogene peroksidaze, inkubiranja preparata sa primarnim antiserumom i postupak izvođenja imunohistohemijske metode – LSAB+ - HRP (10).

Evaluacija rezultata HER2 ekspresije učinjena je u skladu sa kriterijumima preporučenim od strane proizvođača („DAKO – Hercep Test“). Procena se zasniva na određivanju tri parametra: procentu tumorskih ćelija čija membrana pokazuje imunoreaktivnost (granična vrednost je 10%) kontinuiranosti tj. diskontinuiranosti i intenzitet imunoreaktivnog bojenja membrane.

Imunološki kriterijum za ocenu ekspresije HER2:

- 0 – nema obojenosti, ili je membranska obojenost najmanje 10% tumorskih ćelija,
- 1+ – jedva obojena membrana u više od 10% tumorskih ćelija,
- 2+ – slaba ili srednja obojenost cele membrane u više od 10% tumorskih ćelija i
- 3+ – jaka obojenost cele membrane u više od 10% tumorskih ćelija.

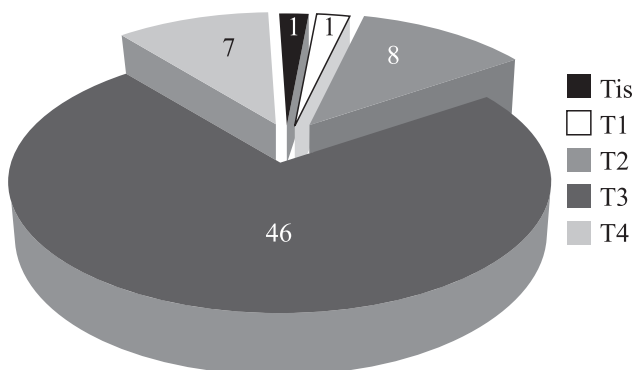
Negativni rezultati su 0 i 1+, a 2+ i 3+ su pozitivni nalazi.

Citoplazmatska ekspresija nije bila uključena u ocenu pozitivnosti.

Imunohistohemijska bojenja izvedena su uz kontrolu kvaliteta i specifičnosti bojenja, primenom pozitivnih i negativnih kontrola prema propozicijama UK NEQAS (engl. UK National External Quality Assessment for Immunocytochemistry). Za statističku obradu podataka korišćen je programski paket SPSS i metode deskriptivne statistike (frekvencije, procenti, medijane, percentili). Ispitivanje zavisnosti dve opisne promenljive realizovano je pomoću Hi-kvadrat testa i Fišerovog testa. Ispitivanje uticaja više promenljivih na binarnu promenljivu urađeno je pomoću multivarijante binarne logističke regresije.

**REZULTATI**

Na osnovu lokalne invazije primarnog tumora imamo pet stadijuma. Najveći broj tumora nalazio se u T3 stadijumu 46/63, tj. 73%. U T2 stadijumu bilo je 8/63, tj. 12.7%. U T4 stadijumu bilo je 7/63, tj. 11,1% tumora. Samo 1/63, tj. 1,6%, bio je u stadijumu T1, a u jednom slučaju (1/63, tj. 1,6%) nije bilo invazije lamine muskularis mukoze odnosno tumor je bio na nivou mukoze (*in situ* – intraepitelni karcinom). U stadijumima T2, T3, T4 nalazilo se 61/63, tj. 98,8% tumora, odnosno primarni tumor je već infiltrirao submukozu, ostale slojeve zida creva do zahvatanja drugih organa i visceralnog peritoneuma.



Slika 1. Stadijum primarnog tumora (pT).

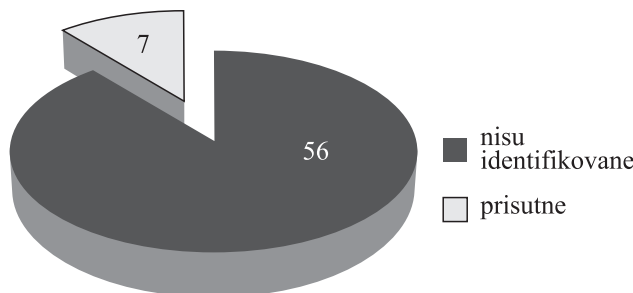
U 34/63, tj. 54% tumora nisu bile histološki dokazane metastaze u regionalnim limfnim nodusima, a u 29/63, tj. 46% bili su prisutni metastatski depoziti. Kod 12/63, tj. 19% metastaze su bile prisutne u 1 do 3 limfna čvora (pN1), a u 17/63, tj. 27% metastaze su zahvatile 4 ili više limfna nodusa (pN2).

Nodalni status	Učestalost	Procenat (%)
Nisu prisutne	34	54,0
Prisutne u 1 do 3 ln	12	19,0
Prisutne u preko 3 ln	17	27,0
Ukupno	63	100,0

Tabela 1. Regionalni limfni nodusi

Kod 7/63, tj. 11,1% verifikovane su histološki udaljene metastaze, dok kod 56/63, tj. 88,9% one nisu bile prisutne ili procena nije bila moguća (slika 2).

Ekspresija HER2 nije bila prisutna u 57/63, tj. 90,5% tumora. Pozitivan HER2 status je bio u 6/63, tj. 9,5%



Slika 2. Udaljene metastaze (pM).

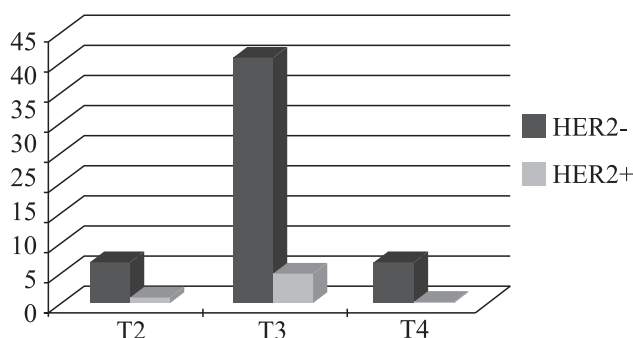
tumora, tj. dokazana je kontinuirana membranska imunoreaktivnost umerenog i visokog intenziteta (u više od 10% tumorskih ćelija).

Ekspresija HER-2	Učestalost	Procenat (%)
Negativan	57	90,5
Pozitivan	6	9,5
Ukupno	63	100,0

Tabela 2. Stadijum tumora i HER2

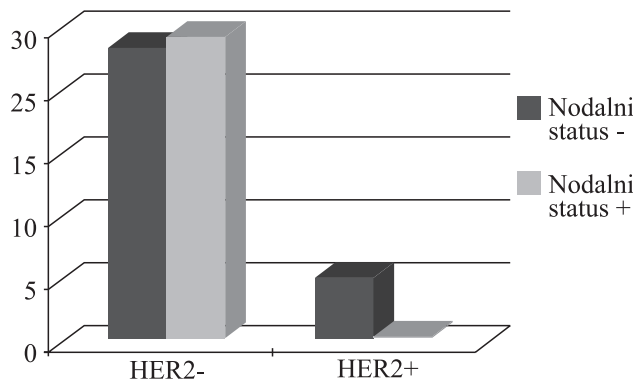
Stadijum tumora i HER2 su nezavisni (p = 0,643).

Predstavljeni rezultati pokazali su da je 41 tumor u T3 stadijumu bio HER2 negativan, i po 7 iz T2 i T4 stadijuma. Pet tumora T3 stadijuma bilo je HER2 pozitivno, 1 iz T2 stadijuma, a u T4 stadijumu nije bilo tumora HER2 pozitivnog statusa.



Slika 3. Stadijum tumora i HER2 status

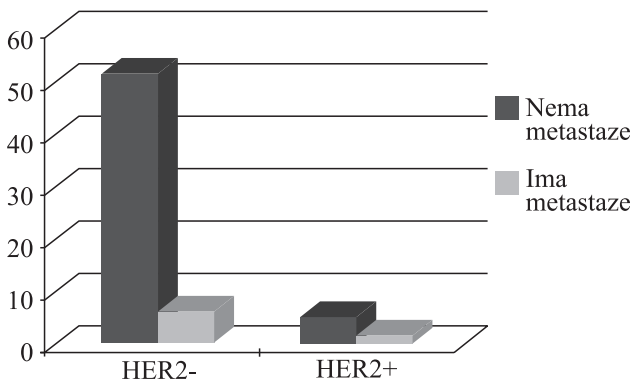
Svih 29 tumora koji su imali znake metastaza u regionalnim limfnim čvorovima bili su HER2 negativni. Bez metastaza u limfnim čvorovima HER2 negativno je bilo 28 tumora, a 6 tumora HER2 pozitivno.



Slika 4. Nodalni status i ekspresija HER2

Nodalni status i HER2 su zavisi (p = 0,027).

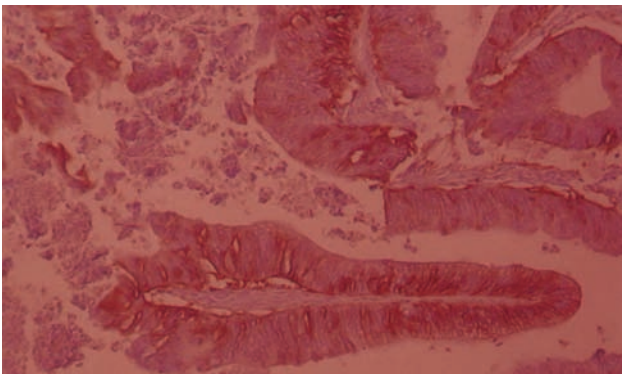
Rezultati u ovom delu istraživanja pokazali su da 5 HER2 pozitivnih tumora nisu imali verifikovane udaljene metastaze, a da 51 HER2 negativan tumor nije imao udaljene metastaze. Samo jedan tumor sa prisutnim HER2 metastazama imao je pozitivan HER2 status, a 6 je bilo HER2 negativno.



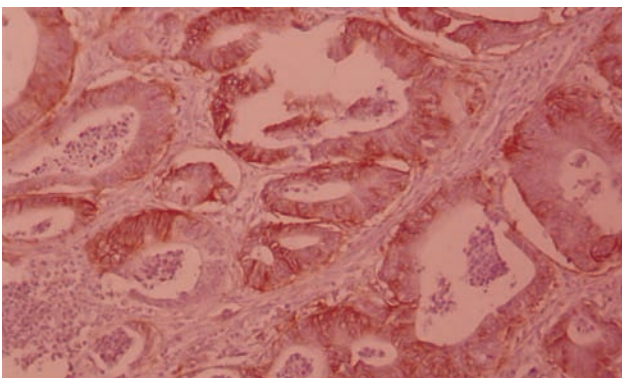
Slika 5. Udaljene metastaze i HER2

Udaljene metastaze i HER2 su nezavisni (p = 0,522).

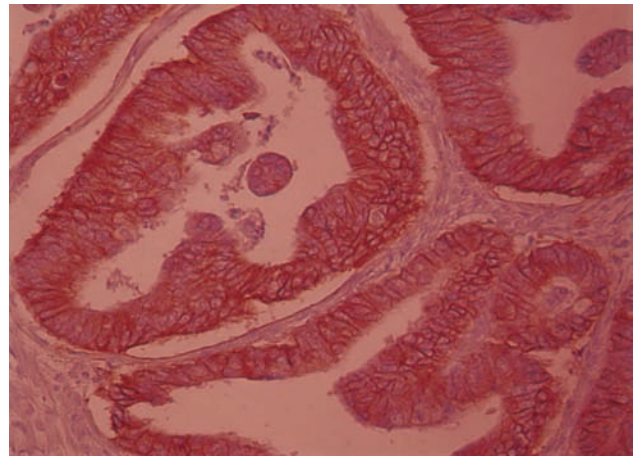
Da bi se dobili pouzdani pokazatelji koji bi ispitali različite parametre koji bi mogli da utiču na ekspresiju HER2 urađena je binarna logistička regresija. Rezultati su pokazali da HER2 ne zavisi ni od jednog kliničkog i patohistološkog parametra.



Slika 6. HER 2=1, slaba obojenost cele membrane više od 10% tumorskih ćelija (IHH x 200)



Slika 7. HER 2=2+, umerena obojenost cele membrane više od 10% tumorskih ćelija (IHH x 200)



Slika 8. HER 2=3+, više od 10% tumorskih ćelija pokazuje kontinuiranu imunoreaktivnost visokog inteziteta (IHH x 200)

## DISKUSIJA

Kolorektalni karcinom (KRK) predstavlja jedan od najčešćih uzroka morbiditeta i mortaliteta kako u zapadnom svetu, tako i na našim prostorima. Klasifikacije i ustanovljeni prognostički parametri koji se danas koriste u terapiji KRK još uvek samo delimično obezbeđuju informacije o toku i ishodu ove bolesti, tako da postoji stalna potreba za unapređenjem postojećih i identifikacijom novih dijagnostičkih i prognostičkih markera. U tom smislu posebno je važna identifikacija molekularnih markera koji bi pružili uvid u potencijalno ponašanje ili agresivnost tumora (11–13).

Kako postojeći kliničko-morfološki parametri (histološki tip tumora, stepen diferencijacije, tumorski stadijum, nodalni status, invazija vaskularnih struktura i hirurške margine) još uvek zadržavaju svoj dominantni značaj u dijagnostičkim procedurama, molekularno profiliranje doprinelo bi njihovom upotpunjavanju, najčešće u smislu prepoznavanja odgovora na primenjenu terapiju (genetske promene), ili u smislu primene u unapređenju skrining programa rizičnih kategorija koji bi omogućili blagovremeno i uspešno lečenje (14).

HER2 aktivira inicijaciju signala MAPK kaskade i P13K/Akt bitnih za ćelijsku proliferaciju. Akt se vezuje za transkriptivne faktore koji regulišu nivo genske ekspresije (CREB, Fox) preko aktivacije članova DP4 i E2F familije transkriptivnih faktora koji neposredno mobilisu gene za cikline (enzime neophodne za razvoj ćelijskog ciklusa) – (5, 6, 7, 15).

Rezultati ove studije pokazali su ekspresiju u 9,5% tumora, gde se raspon ekspresije HER2 kreće od 0 do 85% u dostupnoj literaturi, što korelira sa prezentovanim rezultatima (16). Međutim, prema istim literaturnim podacima, kontradiktorni rezultati dobijeni su kada je primenjena druga metoda određivanja HER2 statusa

(Hercept Test – kit-a /DAKO, Glostrup, Danska/), što sugerira da bi izbor metodologije mogao da utiče na rezultat dobijene ekspresije.

Rezultati ove studije dalje su pokazali da je 26% analiziranih uzoraka imalo ekspresiju 1+, 1% – 2+, kao i da je 3% tumora imalo ekspresiju 3+. Takođe je pokazano da nema korelacije između ekspresije HER2 i tumorskog stadijuma što se podudara sa rezultatima drugih autora (17). Umerena i jaka ekspresija prisutna je kod tumora sa metastazama u limfnim nodusima i udaljenim metastazama. Slične rezultate dobili su i drugi autori koji su ispitivali amplifikaciju gena i ekspresiju HER2 (18).

Daljim ispitivanjem ekspresije HER2 u uzorcima analiziranim u ovoj studiji pokazano je da ni amplifikacija ni ekspresija nisu bile povezane sa specifičnim kliničko-morfološkim parametrima. U nekim studijama ekspresija HER2 je iznosila 5%, kao i amplifikacija gena. U četiri studije data je korelacija stadijuma tumora i preživljavanja sa nivoom ekspresije (19–22).

U studijama u kojima je bila prisutna ekspresija HER2 u 36% tumora, ovaj marker razmatran je kao prediktor nepovoljnijeg ishoda, pa čak i da veća ekspresija korelira sa većom učestalošću postoperativnog ponavljanja tumora (23).

Autori drugih studija dobili su ekspresiju u 4% tumora koja se pritom nije poklapala sa dužinom preživljavanja (17). Drugi autori su u studiji gde je ekspresija HER2 iznosila 11%, a amplifikacija prisutna u 3% tumora kolona, pokazali da nije bilo korelacije između TNM stadijuma tumora i veličine tumora (24).

Istraživanja pokazuju da samo ¼ pacijenata sa overekspresijom HER2 daje povoljan odgovor na terapiju Herceptinom. Cilj je da se ovaj lek i njegova potencijalna uloga utvrde s obzirom na to da postoje validne metode detekcije pacijenta sa KRK. Ovakav rezultat je posledica nedovoljno standardizovane metode, tipa antitela, tkiva koje se koristi, neodgovarajućeg skladištenja i citoplazmatske prezentacije HER2 koja nije na meti herceptina. FISH metoda koristi objektivnije bodovanje, osetljivost je 96%, a specifičnost 100%. IHH metoda je jeftina, dostupna i zahteva rutinsku mikroskopiju. FISH je skupa metoda, zahteva fluorescentnu mikroskopiju i teško razlikuje tumorske ćelije od strome (25).

Prema podacima iz dostupne literature, moguće je reagovanje metastatskog karcinoma kolona na terapiju herceptinom iako je mala ekspresija u primarnom tumoru, uz pretpostavku da u odmakloj fazi bolesti dolazi do ekspresije gena i da tada adjuvantna terapija može imati efekat (26).

Ispitivanjem lokalne invazije primarnih tumora analiziranih u ovoj studiji, utvrđeno je da se svi uzorci mogu razvrstati u pet stadijuma. Klasifikacija je urađena

prema standardnom protokolu (27, 28). Najveći broj ispitivanih tumora nalazio se u T3 stadijumu, tj. ukupno 43 KRK. Osam KRK analiziranih u ovoj studiji nalazilo se u T2 stadijumu. U T4 stadijumu nalazilo se 7 uzoraka KRK. Samo jedan slučaj od ukupnog broja analiziranih tumora bio je u T1 stadijumu. Takođe, u jednom slučaju ili 1,6% od ukupno analiziranih uzoraka nije bilo invazije lamine muskularis mukoze (*in situ* – intraepitelni karcinom).

Prezentovani rezultati pokazali su da je 41 tumor u T3 stadijumu bio HER2 negativan, i po 7 iz T2 i T4 stadijuma. Pet tumora T3 stadijuma bilo je HER2 pozitivno, 1 iz T2 stadijuma, a u T4 stadijumu nije bilo tumora HER2 pozitivnog statusa.

Rezultati ispitivanja metastaza KRK analiziranih u ovoj studiji, pokazali su da u 34 od 63 uzorka KRK nisu bile histološki dokazane metastaze u regionalnim limfnim nodusima, od toga kod 28 tumora HER2 bilo je negativno, a 6 tumora HER2 pozitivno. U 29 slučajeva bili su prisutni metastatski depoziti i svi su bili HER2 negativni. Kod 12 uzoraka od ukupnog broja, metastaze su bile prisutne u 1–3 limfna čvora (pN1), dok su u 17, odnosno 27% uzoraka metastaze zahvatile 4 ili više limfna nodusa (pN2).

Kod 7 analiziranih uzoraka od ukupnog broja analiziranih tumora verifikovane su histološki udaljene metastaze, dok kod 56 one nisu bile prisutne ili provera nije bila moguća. U ovom delu istraživanja rezultati su pokazali da 5 HER2 pozitivnih tumora nisu imali verifikovane udaljene metastaze, a da 51 HER2 negativan tumor nije imao udaljene metastaze. Samo jedan tumor sa prisutnim HER2 metastazama imao je pozitivan HER2 status, a 6 je bilo HER2 negativno.

Prema rezultatima iz dostupne literature, invazija limfnih sudova predstavlja nepovoljan prognostički parametar, dok je ekstramuralna venska invazija nezavistan faktor nepovoljne prognoze i prediktor povećanog rizika od hepatičnih metastaza (29, 27, 30).

## ZAKLJUČAK

Ekspresija HER2 izostala je u 90,5% tumora i ne korelira sa patološkim stadijumom tumora.

Iz svega navedenog može se zaključiti da u dosadašnjim studijama nije dokazana uloga HER2 kao važnog prognostičkog pokazatelja. Evaluacija gena i molekularno profiliranje može da olakša identifikaciju grupe pacijenata sa overekspresijom HER2, što bi moglo da implicira određene terapijske intervencije i važan skrining za target terapijske ciljeve.

Nivo ekspresije HER2 nema dijagnostički, prediktivni i prognostički potencijal, dok je neosporna njegova važnost u razumevanju onkogeneze.

## LITERATURA

1. Hamilton SR. Pathology and biology of colorectal cancer. In: Young G, Levin B, Rozen A(eds), Prevention and early detection of colorectal cancer. WB Saunders, London, 1996, pp. 3–23.
2. Compton C. Colorectal carcinoma: Diagnostic, prognostic and molecular features. *Mod Pathol* 2003; 16(4):376–341.
3. Alberts B, Bray D, Lewoy J, Raff M, Roberts K and Watson JD. Molecular biology of the cell. Garland Publ, New York, 2002.
4. Sternberg SS. Histology for Pathologists. Lippincot-Raven, Philadelphia–New York, 1996.
5. Ryungsa K, Tanabe K, Uchida Y. The role of HER-2 oncoprotein in drug-sensitivity in breast cancer. *Oncol Rep* 2002; 9:3–9.
6. Ross S, Fletcher JA. The HER-2/neu oncogene in breast cancer: prognostic factor, predictive faktor, and target for therapy. *Stem Cells* 1998; 16:413–28.
7. Hanna WM, Kahn HJ, Pienkowska M, Blondal J, Seth A, Marks A. Defining a test for HER-2/neu evaluation in the breast cancer in the diagnostic setting. *Mod Pathol* 2001; 14:677–85.
8. Fabiana K. Guerra-Vladusic, Esteban Vladusic: Signaling molecules implicated in heregulin induction of growth arrest and apoptosis. *Oncol Rep* 2001; 8:1203–14.
9. Lois Witters, Linda Engle: Restoration of estrogen responsiveness by blocking the HER-2/neu pathway. *Oncol Rep* 2002 ; 9:1163–6.
10. Miller K. Metodologija imunohistohemijskog bojenja. Protokoli za citokeratin, dezmin, S-100, HMB45, LCA, CD3, CD20. Seminar, Beograd, 2002.
11. Soliani P, Ziegler S, Romani A et al. Prognostic significance of nm23 gene product expression in patients with colorectal carcinoma treated with radical intent. *Oncol Rep* 2004; 11:1193–200.
12. Dan-ping Z, Xiao-wen D, Jia-ping P, Yi-xiong Z, Suzhan Z. Prognostic significance of bcl-2 and p53 expression in colorectal carcinoma. *Zhao et al. / J Zhejiang Univ Science B* 2005; 6:1163–9.
13. Torsello A, Garufi C, Cosimelli M et al. P53 and bcl-2 in colorectal cancer arising in patients under 40 years of age: Distribution and prognostic relevance. *Eur J Canc* 2008; 44:1217–22.
14. Bernstein CN, Shanahan F, Weinstein WM. Are we telling patients the truth about surveillance colonoscopy in ulcerative colitis? *Lancet* 1994; 343:71–4.
15. Second European Breast Cancer Conference, focus on HER2, Brussels, Belgium, 2000.
16. Ross JS, McKenna BJ: The Her-2/neu oncogene in tumors of the gastrointestinal tract. *Cancer Invest* 2001; 19:554–68.
17. Schuell B, Gruenberger T, Scheithauer W, Zielinski Ch and Wrba F. HER 2/neu protein expression in colorectal cancer. *BMC Cancer* 2006; 6:123.
18. Nathason DR, Culliford AT, Shia J et al. HER-2/neu expression and gene amplification in colon cancer. *Int J Cancer* 2003; 105:796–802.
19. Osako T, Miyahara M, Uchino Inomata M, Kitano S, Kobayashi M: Immunohistochemical study of c-erbB-2 protein in colorectal cancer and the correlation with patients survival. *Oncology* 1998; 55:548–55.
20. Kapitanovic S, Radosevic S, Kapitanovic M et al. The expression of p185 (HER-2/neu) correlates with the stage of disease and survival in colorectal cancer. *Gastroenterology* 1997; 112:1103–13.
21. Panoussopoulos D, Papadimitriou K: Prognostic significance of p53 and c-erbB-2 immunohistochemical evaluation in colorectal adenocarcinoma. *Histol Histopathol* 1995; 10:661–8.
22. Saeki T, Salomon DS, Johnson GR et al. Association of epidermal growth factor-related peptides and type I receptor tyrosine receptors with prognosis of human colorectal carcinomas. *Jpn J Clin Oncol* 1995; 25:240–9.
23. Lazaris AC, Theodoropoulos GE, Anastassopoulos P, Nakopoulou L, Panoussopoulos D, Papadimitriou K. Prognostic significance of p53 and c-erbB2 immunohistochemical evaluation in colorectal adenocarcinoma. *Histol Histopathol* 1995; 10:661–8.
24. Kapitanovic S, Spaventi R, Poljak L, et al: High c-Erb B-2 protein level in colorectal adenocarcinomas correlates with clinical parameters. *Cancer Detect Prev* 1994; 18:97–101.
25. Kavanagh DO, Chambers G, O'Grady L, et al. Is overexpression of HER-2 a predictor of prognosis in colorectal cancer?, *BMC Cancer* 2009; 1:9–1.
26. Ramanathan RK, Hwang JJ, Zamboni WC et al. Low expression of HER-2/neu in advanced colorectal cancer limits the usefulness of trastuzumab (Herceptin) and irinotecan therapy. A phase II trial. *Cancer Invest* 2004; 22:858–65.
27. Sobin LH, Wittekind Ch. TNM Classification of malignant tumours, 6th ed. New York: Wiley & Sons, 2003.
28. Sobin LH, Wittekind Ch. UICC, TNM Classification of malignant tumours, 5th ed. New York: Wiley, 1997.
29. Cancer facts and figures 1997. Atlanta: American Cancer Society, 1997.
30. Nagtegaal I, van de Velde JH, van der Worp E et al. Macroscopic Evaluation of Rectal Cancer Resection Specimen: Clinical Significance of the Pathologist in Quality Control. *J Clin Oncol* 2002; 20: 1729–34.